

MORFOLOGIJA I FIZIOLOGIJA OKA U PASA

Pavlov, Petra

Undergraduate thesis / Završni rad

2016

Degree Grantor / Ustanova koja je dodijelila akademski / stručni stupanj: **Križevci college of agriculture / Visoko gospodarsko učilište u Križevcima**

Permanent link / Trajna poveznica: <https://um.nsk.hr/um:nbn:hr:185:323505>

Rights / Prava: [In copyright](#)/[Zaštićeno autorskim pravom.](#)

Download date / Datum preuzimanja: **2024-11-23**



Repository / Repozitorij:

[Repository of the Križevci University of Applied Sciences](#)



REPUBLIKA HRVATSKA
VISOKO GOSPODARSKO UČILIŠTE U KRIŽEVCIMA

PETRA PAVLOV, studentica

MORFOLOGIJA I FIZIOLOGIJA OKA U PASA

ZAVRŠNI RAD

Križevci, 2016.

REPUBLIKA HRVATSKA

VISOKO GOSPODARSKO UČILIŠTE U KRIŽEVCIMA

Preddiplomski stručni studij *Poljoprivreda*

PETRA PAVLOV, studentica

MORFOLOGIJA I FIZIOLOGIJA OKA U PASA

Završni rad

Povjerenstvo za obranu i ocjenu završnog rada:

1. dr. sc. Damir Alagić, prof. v. š. – predsjednik povjerenstva
2. dr. sc. Tatjana Tušek, prof. v. š. - mentorica i članica povjerenstva
3. mr. sc. Đurica Kalember, v. pred. - član povjerenstva

Križevci, 2016.

Zahvala

Ovaj završni rad je izrađen na Visokom gospodarskom učilištu u Križevcima pod mentorstvom dr. sc. Tatjane Tušek kojoj ovom prilikom zahvaljujem na strpljenju, stručnoj pomoći i savjetima pri izradi ovog rada.

Rad je izrađen u suradnji sa veterinarskom ambulantom „Bibino“ te veterinarskom ambulantom „Best friends“. Ovim putem zahvaljujem se Aleksandru Durriglu, dr. vet. med. i Goranu Csiku, dr. vet. med. na ukazanoj pomoći i strpljenju tijekom prikupljanja podataka za izradu završnog rada.

SADRŽAJ

1. UVOD	5
2. PREGLED LITERATURE	2
2.1. Morfologija i fiziologija oka u pasa (<i>Organon visus</i>)	2
2.2 Vid psa	3
2.3. Očna jabučica - <i>bulbus oculi</i>	3
2.4 Sastavni dijelovi unutrašnjosti oka	6
2.5. Sastavni dijelovi dodatnog aparata	7
2.5.1. Očnica	7
2.5.2. Fascije i mišići očne jabučice	7
2.5.3. Vjeđe	7
2.5.4. Suzni aparat	8
2.5.5. Žile i živci oka	8
3. MATERIJALI I METODE RADA	9
3.1. Očna pozadina (<i>Fundus oculi</i>)	9
3.2. Pasma Hrvatski ovčar	11
3.3. Pregled očne pozadine	12
3.4. Metode pregleda očne pozadine	13
4. REZULTATI PREGLEDA PREMA DOBNIM KATEGORIJAMA	14
4.1. Opis pozadine oka psa hrvatskog ovčara u dobi od 62 dana	14
4.2. Opis pozadine oka psa hrvatskog ovčara u dobi od 6 mjeseci	15
4.3. Opis pozadine oka psa hrvatskog ovčara u dobi od 2,5 godine	16
4.4. Bolesti oka pasa različitih pasmina	18
4.4.1. Suho oko (<i>Keratoconjunctivitis sicca</i>)	18
4.4.2. Uraštanje trepavica (<i>Distihija</i>)	18
4.4.3. <i>Glaukom</i>	19
4.4.4. Čir rožnice oka	20
4.4.5. Uvrtanje očnih vjeđa (<i>Entropium</i>)	20
4.4.6. Prolabirana suzna žlijezda treće očne vjeđe	21
5. RASPRAVA I ZAKLJUČAK	22
6. LITERATURA	23
7. IZVORI SLIKA	24
8. SAŽETAK	25

1.UVOD

Costantino i Digby, 2007. navode da *Canidae*, porodica pasa sadrži oko trideset pet vrsta grupiranih u četrnaest rodova. Ovdje se ubrajaju kućni pas ili *Canis familiaris*, vuk ili *Canis lupus*, četiri pasmina čagalja i četrnaest pasmina lisica. U svim dijelovima svijeta su autohtoni te pripadaju prilagodljivoj porodici. Fosilni ostaci pokazuju nam da su psi evoluirali od malog, lasici sličnog sisavca pod nazivom *Miacis* koji je živio prije otprilike 60 milijuna godina. Prvi kanidi pojavili su se prije trideset do četrdeset milijuna godina, bili su životinje srednje veličine, veće dužine nego visine te prilično guste dlake. Stručnjaci su se složili da je kućni pas vjerojatno potekao od vuka. Kada se psi pare sa vukovima nastaje plodno potomstvo što je snažna potvrda da su psi i vukovi članovi iste porodice. Po izgledu pasa u najstarijim preživjelim primjerima umjetnosti iz drevne Asirije, Egipta i Babilona jasno je da su se uzgajali za različite svrhe. Zidne slike iz razdoblja 4 000 g. pr Kr prikazuju životinje koje se mogu identificirati kao hrtovi, salukiji i mastifi što dokazuje da su se javile različite pasmine pasa, svaka s drugačijim karakteristikama.

Isti autori, ističu da je u osamnaestom stoljeću švedski znanstvenik objavio svoj rad i imenovao 35 pasmina pasa, a francuski prirodoslovac ih je dalje klasificirao u pet skupina. Danas Kinološki savez ima standarde pasmina za šest glavnih skupina pasa: goniče, terijere, lovačke pse, pse za pratnju, patuljaste pse i radne pse. Klasifikacija pasmina prema F.C.I-u temelji se na podrijetlu i tjelesnim karakteristikama pasa kao i na njihovom ponašanju. U svojem najosnovnijem obliku F.C.I klasifikacija sadrži deset kategorija. (IP¹).

1. FCI skupina: Pastirski psi,
2. FCI skupina: Pinčevi i šnaučeri, molosi i švicarski pastirski pas,
3. FCI skupina: Terijeri,
4. FCI skupina: Jazavčari,
5. FCI skupina: Špic psi i primitivni psi,
6. FCI skupina: Goniči, tragači i srodne pasmine,
7. FCI skupina: Ptičari,
8. FCI skupina: Retriveri, španijeli i psi za vodu,
9. FCI skupina: Psi za pratnju i rasonodu i

10. FCI skupina: Hrtovi.

2. PREGLED LITERATURE

2.1. Morfologija i fiziologija oka u pasa (*Organon visus*)

Oko je građeno od očne jabučice (*bulbus oculi*), organa u obliku kugle smještenog u očnici, ističu Babić i sur., 2003. Oko psa je po osnovnoj strukturi slični ljudskome, ali postoje neke razlike koje znače da pas ima drukčiji tip i opseg vida. Oko prema Sissonu, 1962. u širem smislu obuhvaća očnu jabučicu, vidni živac i dodatne organe (*organa oculi accessoria*). Stjenka očne jabučice psa sastoji se od tri koncentrična sloja: vanjskog zaštitnog sloja građenog od bjeloočnice (*sclera*) i rožnice (*cornea*); srednjeg, prehrambenog sloja građenog od žilnice (*choroidea*), šarenice (*iris*) i trepetljikavog tijela (*corpus ciliare*) te unutarnjeg, podražajnog sloja koju čini mrežnica (*retina*). Dodatni organi su vidni živac (*nervus opticus*); očnica (*orbita*); pokretni kožni nabori koji štite oko, vjeđe (*palpebrae*); sluznica koja presvlači iznutra vjeđe, spojnica (*conjunctiva*); mišići očne jabučice (*musculi bulbi*) i suzni aparat (*apparatus lacrimalis*) kojeg čine suzna žlijezda i odvodni sustav za suze (Babić i sur., 2003). Oko je lećom podijeljeno u dva glavna dijela. Kako pas raste, raste i leća, a stvara je živi sloj oko nje koji se zove kapsula leće. Sa stražnje strane su bjeloočnica, žilnica i mrežnica. Na prednjoj strani, bjeloočnica prelazi u prozirnu rožnicu. Sastoji se od žilnice, šarenice i cilijarnog mišića. Žilnica sadrži refleksi sloj zvan *tapetum lucidum*. Šarenicom upravlja živčani sustav i određuje količinu svjetlosti koja ulazi u oko poput otvora objektiva u kameru. Cilijarni mišić je točka na koju je učvršćena cilijarna resica što drži i pokreće leću. On također sudjeluje u izoštravanju slike na mrežnici i izlučuje tekućinu za hranjenje rožnice. Mrežnica je unutrašnji sloj oka osjetljiv na svjetlost. Sadrži dva tipa osjetilnih stanica u obliku štapića i čunjića. Štapićaste stanice su vrlo osjetljive i dobro rade kod slabe svjetlosti. Razlikuje samo crno i bijelo. Čunjaste stanice rade pri boljim svjetlosnim uvjetima i mogu razlikovati boje. U mrežnici psa je samo oko 5% stanica čunjasto, a ostale su štapićaste pa je pas vjerojatno slijep za boje - vidi u crnoj, bijeloj i nijansama sive boje. Kapci kod pasa imaju više posebnih osobina. Ispod gornjeg kapka je suzna žlijezda koja stvara suze koje održavaju rožnicu vlažnom tj sprečavaju da se osuši i upali. I gornji i donji kapak imaju kratki kanal u unutrašnjem kutu; oba se spajaju u jedinstveni suzni kanal za svako oko što vodi suze u nosnu šupljinu. Različite teškoće mogu uzrokovati začepljenje kanala. Pas ima trepavice na donjem i gornjem očnom kapku, ako se okrenu u krivom smjeru mogu ozlijediti oko. Deformacije kapka poznate su kao uvrnuće kapka (*entropija*) i izvruće kapka (*ektropija*) te se kod nekih

pasmina učestalije pojavljuju nego kod drugih. Psi na svakom oku imaju treći kapak. On je uglavnom skriven pod donjim kapkom i od njega se vidi tek mali obojeni dio u kutu oka uz njušku premda je kod nekih pasmina vrlo uočljiv. Djeluje kao brisač oka - zaštitni mehanizam za uklanjanje stranih tijela. Kad oko naglo opadne u očnu šupljinu ili se povuče zbog starosti i bolesti treći kapak postaje vidljiviji. Ako se naglo pokaže te ostane vidljiv to je znak bolesti ili lagane boli. (Taylor, 1990).

2.2 Vid psa

Psi vide u mraku bolje od čovjeka, djelomično zato što u mrežnici oka ima više štapića koji su osjetljivi na svjetlost, a djelomično zbog *tapetum luciduma* koji leži ispod štapića i na njih reflektira „koncentriranu“ svjetlost. Noćni vid kod pasa je bolji nego kod ljudi jer imaju nekoliko prilagodbi; veća zjenica, mrežnica ima više štapića i leća im je bliža mrežnici pa je slika svjetlija. To je bilo od velike pomoći kod divljih pasa koji su morali loviti u uvjetima slabije vidljivosti. Kao dodatna pomoć u lovu psi su posebno osjetljivi na zapažanje pokreta u daljini. Nepokretne objekte vide slabo (Taylor, 1990).

S obzirom na smještaj oka, vidno polje kod pasa je relativno široko. Vidno polje među pasminama različito je i ovisi o obliku glave. Brahiocefalne pasmine koje imaju kratke njuške poput buldoga imaju oči smještene s prednje strane glave što im omogućuje bolje preklapanje vidnog polja od pasmina dulje njuške. Dolikocefalne pasmine koje imaju dugu njušku imaju koso smještene oči s vrlo malim preklapanjem vidnog polja što znači da im je binokularni vid omogućen, ali u vrlo uskom kutu točno ispred očiju. Iako psi imaju široko vidno polje nisu tako dobri u procjeni udaljenosti (Taylor, 1990).

2.3. Očna jabučica - *bulbus oculi*

Očna jabučica je kuglastog oblika promjera od 20 do 24 mm. Obrisi jabučice nije jednoliko okrugao nego pokazuje veću zaobljenost na svome stražnjem dijelu nego na prednjem, na kojem se rožnica izbočuje prema naprijed. Podjelu oka u dva okrugla segmenta naznačuje istaknuti žlijeb bjeloočnice ili *sulcus sclerae*. Na očnoj jabučici razlikuju se prednji ili distalni pol i stražnji ili proksimalni pol. Linija koja povezuje prednji i stražnji pol označuje se kao vanjska os očne jabučice ili *axis bulbi externus*. Unutarnja os očne jabučice *axis bulbi internus* pruža se od stražnje strane rožnice do unutarnje površine mrežnice (Liebich i Konig, 2005).

Unutrašnjost očne jabučice se dijeli na tri komore: prednju očnu komoru ili *camera anterior bulbi* koja se nalazi između rožnice i šarenice, stražnju očnu komoru ili *camera posterior bulbi* koja se nalazi između stražnje šarenice i leće, staklovinsku očnu komoru ili *camera vitrea bulbi* koja se nalazi iza leće i okružena je mrežnicom. (Liebich i Konig, 2005).

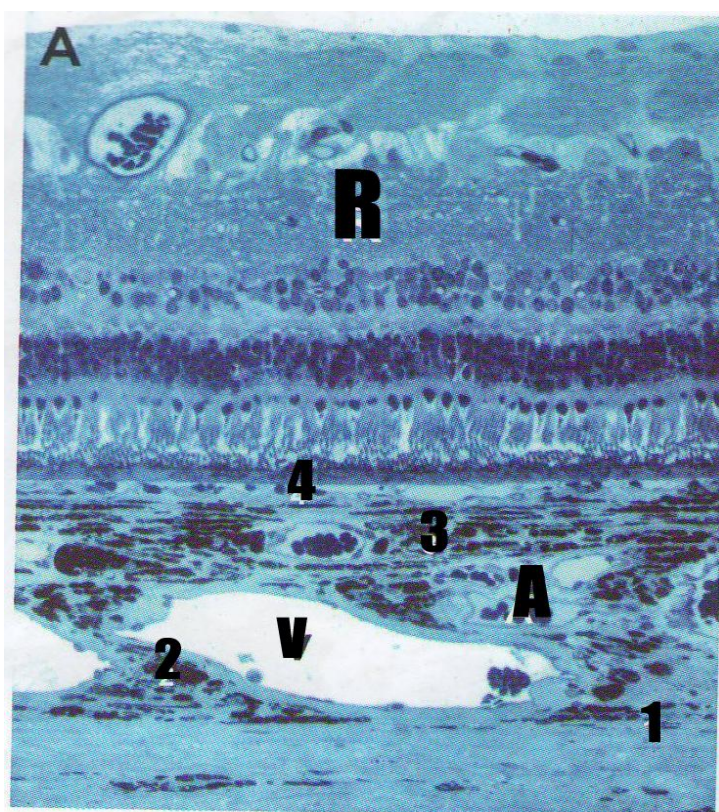
Vanjska ovojnica očne jabučice je građena od gustog kolagenog tkiva koje je odgovorno za oblik oka. Sastoji se od dva dijela od bjelkaste bjeloočnice i prozirne rožnice koja pokriva prednji dio očne jabučice.

Bjeloočnica se sastoji od guste mreže paralelno poredanih kolagenih vlakana. Dio elastičnih vlakana je smješteno unutar kolagene mreže što pomaže smanjenju unutarnjeg oćnog pritiska i smanjenju znaćajnog pritiska koji ćine vanjski oćni mišići. Bjelooćnioca varira u debljini od 0,5 mm do 2,0 mm. Kroz bjelooćnicu prolaze vidni živac i krvne žile.

Rožnica ćini prednji prozirni dio vezivne ovojnice oka i izboćena je prema naprijed. Rožnica ima specifićnu graću i sastavljena je od pet slojeva: prednjeg epitelnog sloja, prednjeg granićnog sloja, osnovne tvari, stražnjeg granićnog sloja, stražnjeg epitelnog sloja. (Liebich i Konig, 2005).

Žilna ovojnica je umetnuta između bjelooćnice i mrežnice. Sastavljena je od rahlog vezivnog tkiva koje sadrži pigmentne stranice, elastićna vlakna, živćane spletove i gustu mrežu krvnih žila (slika 1). Svrha intenzivne pigmentacije je u tome što ona prije svega služi kao tamna komora oka. Žilna ovojnica takoađer ima brojne uloge: opskrba krvlju, regulacija i ućvršćenje oblika leće, podešavanje oblika zjenice i stvaranje oćne vodice.

Žilnica prekriva stražnji dio oćne jabučice ona je pigmentirana i dobro vaskularizirana ovojnica. Možemo razlikovati više slojeva: nadžilni sloj, žilni sloj, žilnokapilarni sloj i bazalnu membranu. Mreža nježnih elastićnih vlakanaća u koje su umetnute pigmentne stanice ćini rahli spoj između žilnice i bjelooćnice. Srednji i najdeblji sloj je *lamina vasculosa*. Sastoji se od pigmentiranog lamelarnog vezivnog tkiva. U ovom sloju teku krvne žile za opskrbu unutarnjeg neuralnog sloja mrežnice. Ove žile su cilijarne arterije i vrtložne vene. Šalju ogranke u žilnokapilarni sloj gdje tvore unutarnju kapilarnu mrežu žilnice. Gusta kapilarna mreža ovog sloja služi za prehranu vanjskih slojeva mrežnice (štapići i ćunjići) Ovaj sloj leži na unutrašnjoj strani *lamine basalis* (Liebich i Konig, 2005).



- | |
|--|
| 1. Suprachorioidea |
| 2. Stroma sa velikim krvnim žilama |
| 3. Stroma sa srednje velikim krvnim žilama i slojem tapetuma |
| 4. Choriokapilaris |
| A arterija |
| V vena |
| R retina |

Slika br. 1: Histološki preparat žilnice (povećanje 40x) (Izvor: Gelatt, 2007)

Cilijarno tijelo je odebljali srednji segment žilnog sloja očne jabučice između žilnice i šarenice. To je uzdignuti prsten čiji se grebenasti cilijarni izdanci pružaju zrakasto prema središnjem dijelu leće i vežu za leću pomoću ovjesnih vlakana. Na cilijarnom tijelu mogu se razlikovati cilijarni prsten i cilijarna kruna: postlenticularni dio cilijarne krune, prelenticularni dio cilijarne krune. (Liebich i Konig, 2005).

Šarenica je nastavak cilijarnog tijela i čini prednji dio žilnog sloja očne jabučice. Ona je tanki prsten dobro vaskulariziranog tkiva koji leži nasuprot prednjoj površini leće. Slobodni rub šarenice ograničava zjenicu kroz koju ulazi svjetlost u stražnje dijelove oka. Periferija šarenice nastavlja se u cilijarno tijelo i na iridokornealni kut. Šarenica razdvaja prostor između rožnice i leće u prednju očnu komoru i u stražnju očnu komoru koje međusobno komuniciraju kroz zjenicu. (Liebich i Konig, 2005).

Mrežnica je unutarnja ovojnica očne jabučice. Razvija se iz izraštaja dijela mozga koje se naziva *diencefalon*. Stoga je vidni živac zapravo dio središnjeg živčanog sustava. Mrežnica se može podijeliti u prednji slijepi dio koji ne sadrži receptore osjetljive na svjetlo i na stražnji dio koji sadrži receptore osjetljive na svjetlo. Prema svome položaju u odnosu na cilijarno tijelo i šarenicu, slijepi dio mrežnice se može podijeliti na cilijarni dio i šarenični dio.

Vidni živac ili II. mozgovni živac je zapravo aferentni moždani put. Čine ga aksoni multipolarnih stanica ganglijskog sloja mrežnice. Nemijelinizirani aksoni ganglijskih stanica skupljaju se u disku vidnog živca. Tamo dobivaju mijelinsku ovojnicu i postaju vidni živac. Živac napušta očnu jabučicu i ulazi u orbitu. Ovdje živac dobiva ovojnicu koju tvore moždane opne, a u ovojnici se razvijaju subarahnoidni i subduralni prostor. Promjer vidnog živca u pasa je oko 2 mm. (Liebich i Konig, 2005).

2.4 Sastavni dijelovi unutrašnjosti oka

Leća je prozirna bikonveksna tvorba obješena pomoću radijalno postavljenih *zonularnih* vlakana za cilijarno tijelo. Na leći razlikujemo prednji i stražnji pol, ekvator i središnju os. Stražnja površina leće je obično konveksnija nego prednja. Tijekom akomodacije konveksitet leće se mijenja. U odraslih, leća nema živaca ni krvnih žila i prehranjuju se difuzijom iz očne jabučice i staklovine. Dijelovi leće su: čahura leće, epitel leće, vlakna leće.

Čahura leće je polupropusni granični sloj kroz koji prolaze metabolički aktivne tvari. Ona se sastoji od polupropusne bazalne membrane koju izlučuju stanice epitela leće. Leća leži u posebnom udubljenju staklovine koja je čvrsto pritisnuta na stražnju površinu leće.

Epitel leće leži na prednjoj površini leće ispod čahure. To je jednoslojni izoprizmatični epitel. Epitelne stanice leće mogu se dijelom produžiti i diferencirati u vlakna leće. (Liebich i Konig, 2005).

Očne komore: unutar očne jabučice postoje tri očne komore; prednja, stražnja i staklovinska. Prednja očna komora je prostor između stražnje površine rožnice i prednje površine šarenice. Prednja komora spojena je sa stražnjom komorom preko zjenice. Stražnja očna komora je prostor omeđen sprijeda šarenicom i cilijarnim tijelom, a straga lećom i staklovinom. Prednja i stražnja komora ispunjene su očnom vodicom.

Očna vodica nastaje aktivnom sekrecijom epitelnih stanica cilijarnog tijela. Struji s mjesta svog nastanka u području cilijarnih izdanaka između kapilarne stjenke i cilijarnih izdanaka u

stražnju očnu komoru , a iz nje kroz zjenicu u prednju očnu komoru i odvodi se kroz prostore u iridokornealnom kutu. Vodica je bistra i bezbojna tekućina koja sadrži više elektrolita, glukozu, aminokiseline i askorbinsku kiselinu. Važna je za prehranu neprokrvavljenih tvorbi u očnoj jabučici.

Staklovina leži u staklovinskoj očnoj komori. Staklovinska očna komora je najveća od tri očne komore. Sprijeda ju ograničava leća i cilijarno tijelo, a straga i sa strane prekriva ju mrežnica. U komori leži staklovina, meki bistri gel koji je poprimio oblik okoline. Staklovina je u uskom dodiru sa žilama mrežnice. Sastavljena je od staklovinske tekućine i otopine mukopolisaharida. Staklovina je važna za metabolizam i homeostazu mrežnice. (Liebich i Konig, 2005).

2.5. Sastavni dijelovi dodatnog aparata

2.5.1. Očnica

Očnica je stožasta šupljina na lateralnoj strani lubanje u kojoj se nalazi očna jabučica i najveći dio dodatnih organa oka. Očnica kod pasa je zatvorena dijelom vezivno-tkivnim ligamentom.

2.5.2. Fascije i mišići očne jabučice

Fascije obavijaju unutrašnjost *periorbite*, očnu jabučicu, vanjske mišiće oka i vidni živac. Mogu se razlikovati mišićne fascije i bulbarna fascija.

Mišićne fascije su fine opne koje obavijaju mišiće očne jabučice i šire se u vjeđe, a bulbarna fascija djeluje kao pomični sloj između očne jabučice i retrobulbarnih masnih jastučića. Ona se prihvaća na bjeloočnicu i tvori s njom *episkleralni* prostor. Ova ovojnica naliježe na vidni živac i pruža se kao mišićna fascija na *musculus retractor bulbi*.

Očni mišići su četiri ravna očna mišića i dva kosa očna mišića (Liebich i Konig, 2005).

2.5.3. Vjeđe

Vjeđe su kožno mišićni nabori koji služe kao zaštitni uređaj očne jabučice i zajedno sa suzama čiste prednju površinu oka i sprečavaju njeno isušivanje. Posebni zaštitni mehanizam gradi tzv. *kornealni refleks* odnosno refleks zatvaranja vjeđa. Kod pasa se javljaju tri očne vjeđe, a to su: donja očna vjeđa, gornja očna vjeđa i treća očna vjeđa ili migavica. Vjeđe su građene od tri sloja: koža, srednji mišićno-vezivni sloj i sluznična opna. Koža pokriva vjeđe izvana. Ona je nastavak kože lica na prednju površinu vjeđa. Na vjeđama je koža prekrivena

gustom kratkom dlakom i sadži žlijezde. S rubova donje i gornje vjeđe strše duge čvrste dlake- trepavice (Liebich i Konig, 2005).

2.5.4. Suzni aparat

Nedostatna proizvodnja suza dovodi do zamućenja rožnice. Suzni uređaj sadrži dijelove koji su odgovorni za stvaranje, rasprostranjivanje i razmještaj suza. Žlijezde koje stvaraju suze su suzna žlijezda i žlijezda treće vjeđe. Odvodni putovi suza su suzni kanalići, suzna vrećica i suzovod (Liebich i Konig, 2005).

2.5.5. Žile i živci oka

Za pregled oka značajno je da se žile na pozadini oka razvijaju u vezi sa starošću i pasminom, što posebno vrijedi kod pasa (Liebich i Konig, 2005).

3. MATERIJALI I METODE RADA

Kod pasa različitih pasmina nalaze se određene specifičnosti u građi i izgledu očne pozadine odnosno fundusa. Pregledana je i snimljena pozadina oka psa, pasmine hrvatski ovčar, pomoću fundus kamere. U ovom radu opisane su specifičnosti očne pozadine hrvatskog ovčara te *retinalna atrofija* kao specifično nasljedno oboljenje pozadine oka utvrđene kod ove pasmine. Psi koji su pregledani, bili su čistokrvni psi pasmine hrvatski ovčar, različitih vlasnika. Hrvatski ovčar je vrlo stara pasmina prvi put opisan davne 1374. godine, a glavne osobine pasmine su se zadržale do danas. Specifičnosti očnog fundusa promatrane su u tri etape: opis prednjeg segmenta oka osobito šarenice; širenje zjenice i proučavanje pozadine oka direktnim oftalmoskopom te fotografiranje pozadine oka pomoću fundus kamere. Određivanje specifičnosti u izgledu pozadine oka kod pasmine hrvatski ovčar ima za cilj upoznati moguće varijacije koje možemo očekivati kod normalnih očnih pozadina kako bi lakše prepoznali patološke promjene na pozadini oka i takve pse isključili iz uzgoja.

3.1. Očna pozadina (*Fundus oculi*)

Fundus oculi ili očna pozadina je stražnji (*kaudalni*) dio unutarnjeg dijela oka koji je vidljiv kroz njegove prozirne dijelove (Studdert, 1999).

Anatomski očna pozadina dijeli se na dva dijela: mrežnicu (*retina*) i vidni živac (*Nervus opticus*). Mrežnica predstavlja prednji produžetak mozga te ima sposobnost pretvaranja svjetlosnih valova u živčane impulse koje se prenose putem vidnog živca u mozak. Putem oftalmoskopskog pregleda, na pozadini oka vide se i njene krvne žile mrežnice koje predstavljaju mrežu arterija i vena koje ulaze u mrežnicu na mjestu gdje ulazi i vidni živac, odnosno na mjestu kojeg nazivamo optički disk ili *papilla nervi optici*. Fundus u domaćih životinja dijelimo na tapetalni i netapetalni dio, ovisno koje područje pigmentiranog epitelnog sloja mrežnice sadrži [refleksni pigment (tapetalni dio) ili tamni pigment (netapetalni dio)]. Budući da netapetalni dio bolje resorbira svjetlosne valove, a tapetalni dio ih reflektira, tapetalni dio ima veliki značaj kod noćno aktivnih životinja (*nokturnalnih*) životinja (Cunningham, 1997).

Psi su kao i većina domaćih životinja prilagođeni na danji i noćni vid tako da se i kod njih pozadina oka dijeli na tapetalni i netapetalni dio. Izuzetak su pojedine jedinke. Pregled pozadine oka predstavlja izazov za svakog oftalmologa zbog različitih varijacija kod fizioloških stanja oka. Postoje vrlo velike razlike u izgledu pozadine oka između pojedinih

pasmina pasa, no također i velike sličnosti, tako npr. fundusi Irskog vučjeg hrta i Chihuahue su zrcalne slike. No, na izgled fundusa oka sigurno utječe boja šarenice i boja dlačnog pokrivača te dob životinje. Prilikom pregleda pozadine oka vrlo je važno poznavati sve moguće varijacije kod fizioloških stanja očne pozadine, kako bi se sa sigurnošću mogla postaviti dijagnoza (Gelatt, 1999).

Nalaz na netapetalnom dijelu pozadine oka kod pasa tamne boje dlake (tamno smeđe, jetrene ili crne) i svijetlom bojom šarenice je također karakteristično svjetlije pigmentiran, tako da je svjetlo-smeđe ili crvenkasto smeđe boje.

U pristupu koristi se deskriptivnu metoda, budući da se ne utječe na predmet promatranja (očnu pozadinu). Prilikom pregleda opisuju se i fotodokumentiraju sljedeće strukture oka:

1. Boja šarenice;
2. tapetalni dio mrežnice - veličina i oblik, smještenost u netapetalnom dijelu i u odnosu na optički disk (*Papilla nervi optici*);
3. veličina, oblik, boja i krvne žile mrežnice te
4. netapetalni dio, veličina, boja, izgled prijelaza na tapetalni dio.

Rezultati dobiveni ovim pregledima dati će uvid u izgled i oblik gore navedenih očnih struktura kod pasmine pasa Hrvatski ovčar. Budući da postoje znatne anatomske razlike navedenih očnih struktura među psima različitih pasmina, određivanje fizioloških karakteristika ove pasmine ima velik praktični značaj. Naime, tek uz dobro poznavanje fizioloških karakteristika mogu se otkriti patološke promjene na pozadini oka.

Nasljedne bolesti očiju kod pasa su vrlo česta pojava u praksi te je u SAD-u i većini zemalja Europske Unije obavezan pregled štenadi određenih pasmina pasa, sa ciljem da se utvrdi da ona ne boluju od tih bolesti.

3.2. Pasmina Hrvatski ovčar

Prvi pisani podaci o hrvatskom ovčaru, postoje već u četrnaestom stoljeću. Naime đakovački biskup Petar navodi u svom zapisu iz 1374. godine, da su Hrvati ovog čobanskog psa doveli sa sobom prigodom seobe u Hrvatsku iz svoje prvotne domovine. Biskup Petar naziva tog psa "*Canis pastoralis croaticus* - Hrvatski čobanski pas" i navodi da je pas visok oko 3 pedlja (oko 45 cm), da je obrastao srednje dugom kovrčavom dlakom crne boje, da mu je glava obrasla kratkom dlakom, da je polustršećih i stršećih ušiju te da je vrlo dobar za čuvanje stada svih domaćih životinja.

Đakovački biskup Petar Bakić u svom manuskriptu od 1719. godine "*De vita populi et se cultura armentorum et pecorum Diacovae et eius Districtus anno Domini 1719.*" (O životu naroda i o stočarstvu u Đakovu i njegovoj okolini ljeta gospodnjega 1719.) također govori o hrvatskom ovčaru. On u tom dijelu manuskripta citira navode iz zapisa biskupa Petra o hrvatskom ovčaru i uz svoj vlastiti opis tog psa navodi, da se hrvatski ovčar (*Cani pastoralis croaticus*) nije od 1374. do 1719. godine ništa promijenio i da je zadržao svoje oblike i vanjštinu kako ih opisuje biskup Petar 1374. godine.

Daljnje opise hrvatskog ovčara imamo od Andrije Kecskemetyja, Franje Kleina i Petra Lukića na latinskom jeziku.

Đakovački kanonik i upravitelj biskupskih dobara u Đakovu Petar Lukić u svom izvještaju: "*Relatio de statu armentorum et pecorum Domini diecesis diacovensis et eius Districtus anno 1752.*" godine piše o hrvatskom ovčaru sljedeće: "Za stočarstvo đakovštine od velike je važnosti hrvatski čobanski pas. Taj pas čuva stada ovaca, koza, svinja, goveda i konja. Visok je oko 3 pedlja, crne boje do crnosive, kitnjastog repa, a nekoji se psi oštene i bez repa. Obrastao je srednje dugom ravnom do kuštravom dlakom. Glava do ušiju je obrasla kratkom dlakom. Ima špičastu njušku te stršeća i polustršeće uši. Oblik glave mu je kao u lisice. Vrlo je dobar i kao kućni pas. Prema Bakiću tog psa su naši preci doveli sa sobom iz svoje prvotne postojbine prigodom doseljenja u ove krajeve. Ovaj pas se uzgaja po cijeloj Hrvatskoj i on je najbrojnija pasmina pasa u Hrvatskoj." Kasniji pisani podaci o hrvatskom ovčaru potječu iz 1854. godine od dr Franje Bertića kotarskog veterinara u Đakovu (on je ujedno bio liječnik i veterinar). U svojoj brošuri "O obstajanju ergele u Đakovu" navođa da ergelu čuvaju psi hrvatski ovčari, koji su vrlo dobri i kao kućni psi čuvari. Kod opisa hrvatskih ovčara Bertić navođa, da je taj pas od 40 do 50 cm visok, da mu je dlaka crne boje, srednje duga i kudrava, da mu je glava obrasla kratkom dlakom stršećih ili polustršećih ušiju, da mu je njuška malo

zašiljena, da mu je rep kitnjast ili se ošteni bez repa. Bertić dalje navođa da su svojstva tog psa dobro ustaljena, jer da mu se vanjšina nije kroz posljednjih stotinu godina ništa promijenila, odnosno da je taj pas ostao isti kako ga opisuje đakovački kanonik Petar Lukić prije jednog stoljeća. Iz naprijed navedenog možemo zaključiti, da je hrvatski ovčar autohtona hrvatska pasmina, da su ga Hrvati kod seobe sa sobom doveli u ove krajeva i da se u Hrvatskoj stalno uzgaja od doseljenja Hrvata do danas (Romić, 1977).

3.3. Pregled očne pozadine

Pregled očne pozadine pasa pasmine hrvatski ovčar, provedena je na nasumično odabranom uzorku štenaca i mladih pasa u dobi od 2 do 6 mjeseci. Pregled se sastojao od uzimanja podataka o psu, pregleda prednjeg segmenta oka radi utvrđivanja boje šarenice, ukapavanje tvari koja širi zjenice (aplikacije *midrijatika*), oftalmoskopskog pregleda te fotografiranja pozadine oka.

Pregled prednjeg segmenta radi se pomoću pokretnog binokularnog biomikroskopa (Kowa SL-14 slit-lamp biomicroscope). Ovaj se aparat koristi za bolju vizualizaciju površine kapaka, konjunktive, leće, bjeloočnice, prednje sobice i šarenice.

Prije pregledavanja oka potrebno je podesiti razmak zjenica (*pupilarnu distancu*) i korigirati refraktornu grešku na aparatu kako bi dobili kvalitetnu stereo sliku. Prilikom pregleda treba imati na umu mogućnost uvećavanja slike koje ima biomikroskop i povećanje koje ima pregledavana rožnica te da se ta dva povećanja zbrajaju. Nadalje mirnijim psima jednom rukom držimo glavu ispod brade, a u drugoj ruci držimo biomikroskop i tako ih pregledavamo, dok one nemirnije pse pridržava vlasnik. Pregled se radi pomoću difuznog bijelog svjetla. Fokalna duljina biomikroskopa je na razdaljini od 7 do 10 cm i fino podešavanje slike se može napraviti sa polaganim micanjem biomikroskopa naprijed-natrag. Kada se pronađe dobra slika može se pristupiti pregledavanju i opisivanju dijelova oka.

Širenje zjenice (*midrijaza*) se postiže ukapavanjem 1 kapi 1% tropicamida (Mydriacyl, Alcon) u svako oko. Tropicamid dakle reverzibilno (povratno) paralizira mišić koji opušta ili širi zjenicu. Ovaj midrijatik se aplicira u dijagnostičke, operativne (operacije na leći i operacije stražnjeg segmenta) i terapijske svrhe upale šarenice i žilnice (*terapija iridociklitis*). Tropicamid je kontraindicirano koristiti kod glaukoma gdje širenje zjenice može dovesti do još većeg porasta intraokularnog tlaka. Kod subluksiranih leća također može doći do

neželjenih posljedica davanja tropicamida, odnosno do padanja leće u prednju očnu sobicu i daljnjih popratnih patoloških procesa. Pojačano do izrazito slinjenje te povraćanje su moguće nuspojave koje se javljaju prilikom topikalne aplikacije ovog midrijatika. Aplikacijom tropicamida u 1% razrjeđenju postiže se maksimalna midrijaza u roku od 30 minuta i ona traje 2 sata te kasnije popušta.

3.4. Metode pregleda očne pozadine

Pregled fundusa obavlja se pomoću direktnog oftalmoskopa (Opthalmoscope 2000, Alcon), a fotografiranje očne pozadine pomoću fundus kamere (Kowa Genesis fundus camera). Pregledavanje pomoću direktnog oftalmoskopa započinje obuzdavanjem psa na stolu za pregledavanje. Najbolje je da oftalmolog pregledava lijevim okom, lijevo oko psa i obrnuto, kako bi se izbjegao kontakt sa dugim nosom psa. Postupak pregledavanja počinje traženjem tapetalnog refleksa na razdaljini od 0.5 m-0.75 m. Zatim se približavamo oku psa do otprilike 2-3 cm, kada se počinje izoštravati slika pozadine oka. Kako bi izbjegli mogućnost da nam je kod pregleda promaknuo neki detalj očnu pozadinu treba podijeliti na kvadrante i koristiti uvijek isti obrazac prilikom pregleda. Najbolje je pregled započeti od centra pozadine oka, odnosno optičkog diska ili slijepe pjege (*papile nervi optici*) pa prijeći na dvanaest sati i u smjeru kazaljke na satu zatvoriti puni krug. Prednosti direktne nad indirektnom oftalmoskopijom je mogućnost promatranja pozadine oka pod većim povećanjem i mogućnost mijenjanja dioprije pregleda. Nedostaci su pak mogućnost pregledavanja manjih segmenata očne pozadine i da na taj način promakne dio manja patološka promjena.

Fotografiranje očne pozadine pomoću fundus kamere (Kowa Genesis fundus camera) je vrlo jednostavan postupak, budući da je kamera adaptirana da stane u ruku i moguće je pritiskom kažiprsta na elektronski regulator fokusa isti vrlo lagano podesiti. Fokus se može podesiti od -20 do +20. Na glavnoj jedinici koja proizvodi hladno svjetlo nalaze se adapteri za pojačavanje osvjetljenja i blica. Snimanje očne pozadine kod pasa ne zahtjeva jako osvjetljenje budući da je *tapetum lucidum* fluorescentan i radi jaki odbljesak. Način pregleda je identičan kao i kod pregleda oftalmoskopom. Slike su nadalje razvijene digitalnom metodom i prenesene na digitalni medij. Fotografije su poslije analizirane i opisane.

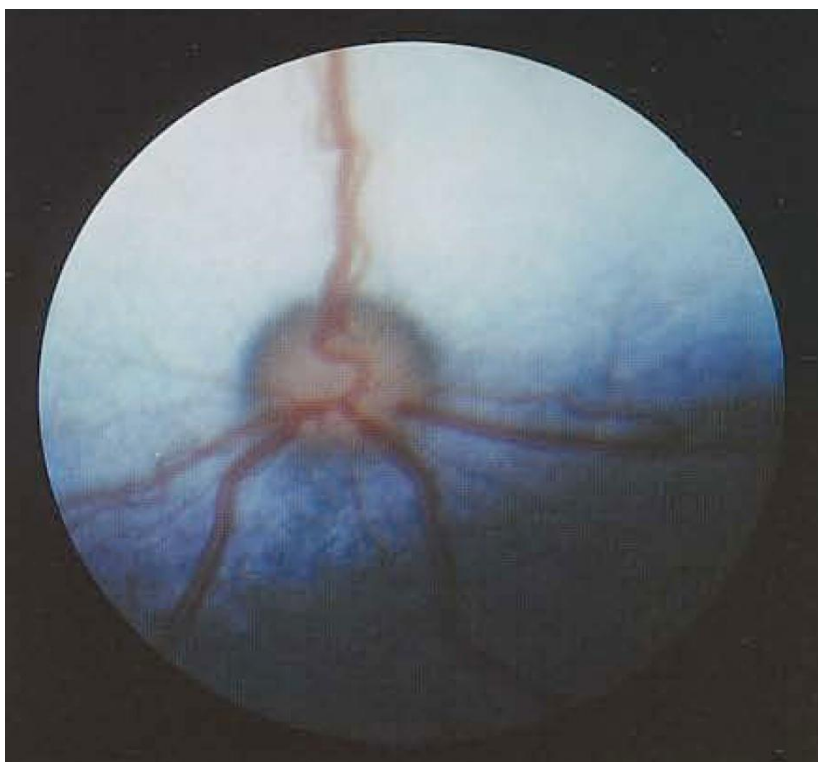4. REZULTATI PREGLEDA PREMA DOBNIM KATEGORIJAMA

4.1. Opis pozadine oka psa hrvatskog ovčara u dobi od 62 dana

Šarenica pravilno razvijena uredno reagira na svjetlo, žuto smeđe boje.

Očna pozadina:

Na slici 2. uočljivo je da je netapetalni fundus tamno ljubičaste boje, a nalazimo ga ispod optičkog diska. Tapetalni fundus je plave boje, trokustag oblika i prelaz u netapetani dio fundusa je postepen. Optički disk je okrugao, bijele boje sa tamno plavim rubom oštro ograničen. Na njemu ne nalazimo udubljenje. Iz optičkog diska izlaze četiri mrežničke vene. Jedna na 12 sati a druge tri izlaze u ventralnoj polovini. Mrežničke vene na optičkom disku čine polukrug. Iz optičkog diska izlaze desetak manjih arterija. Središnji dio mrežnice (*area centralis*) se ne razlikuje od ostatka tapetuma lucidom.



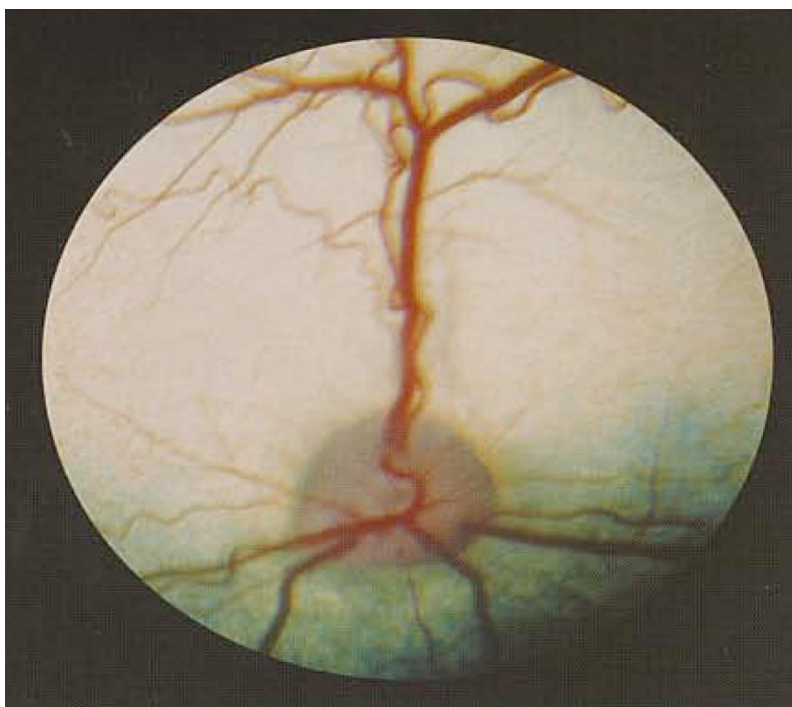
Slika broj 2. Snimak pozadine oka psa hrvatski ovčar u dobi od 62 dana (Izvor: dokumentacija vet. ambulante)

4.2. Opis pozadine oka psa hrvatskog ovčara u dobi od 6 mjeseci

Šarenica pravilno razvijena uredno reagira na svjetlo, smeđe boje.

Očna pozadina:

Na slici 3. uočljivo je da je netapetnali fundus tamne boje i nalazimo ga ispod optičkog diska. Tapetalni fundus je žuto zelenkaste boje trokustog oblika i prelaz u netapetani dio fundusa je postepen. Optički disk poprima trokutasti oblik, bijele je boje i oko njega više ne nalazimo rub. U sredini na optičkom disku počinje se nazirati tamnija udubina. Iz optičkog diska izlaze četiri mrežničke vene. Jedna na 12 sati a druge tri izlaze u ventralnoj polovini. Mrežničke vene na optičkom disku čine polukrug. Iz optičkog diska vidljivo je desetak manjih arteriola.



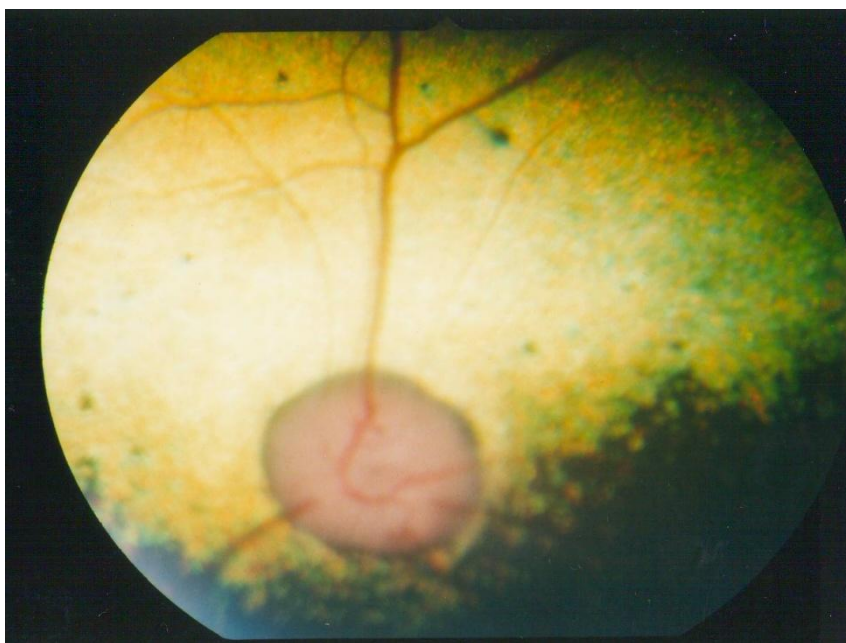Slika broj 3. Snimak pozadine oka psa hrvatski ovčar u dobi od 6 mjeseci (Izvor: dokumentacija vet. ambulante)

4.3. Opis pozadine oka psa hrvatskog ovčara u dobi od 2,5 godine

Vlasnik primjećuje da kuja slabije vidi u posljednje vrijeme. Slabiji vid je izraženiji u sumrak. Pregledom oka ne uočava se nikakva patologija u prednjem segmentu. Šarenica je smeđe boje sa slabijom reakcijom na svjetlo.

Očna pozadina:

Na očnoj pozadini prvo se uočava hiper refleksivitet *tapetuma luciduma* koji je izrazit u području *areae centralis*. Optički disk je okrugao i vene koje izlaze iz njega su slabije razvijene (*atenuirane*), arterije se gotovo i ne vide (Csik, 2015).

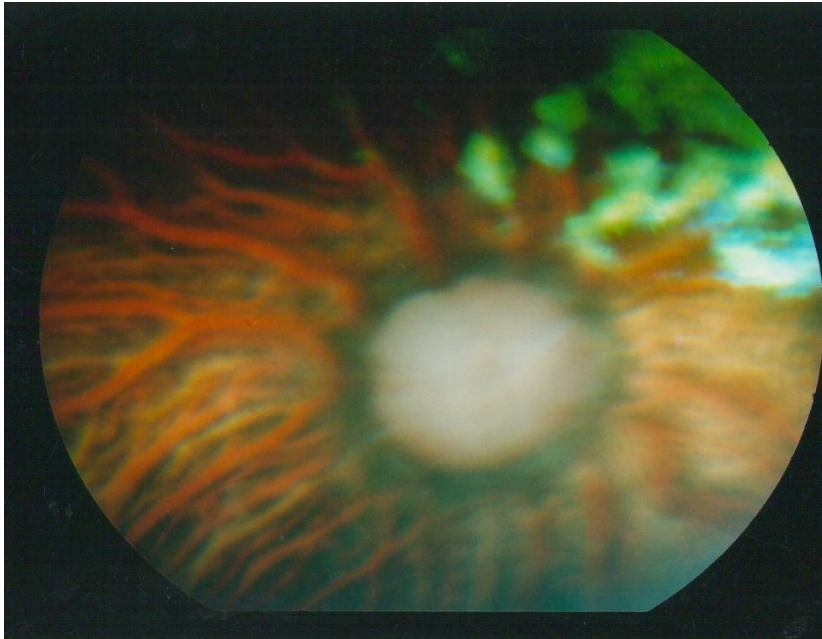


Slika broj 4. Snimak pozadine oka psa hrvatskog ovčara u dobi od 2,5 godine (progresivna retinalna atrofija) (Izvor: dokumentacija vet. ambulante)

Slučaj nakon 2 godine:

Vlasnik primjećuje da pas ne vidi. Na očnoj pozadini ne vide se karakteristične strukture u vidu tapetalnog i netapetalnog dijela. Na području gdje je bio *tapetum lucidum* nalaze se ostaci tapetuma na 2 sata. Vidljive su velike krvne žile žilnice budući da na tim mjestima mrežničkog tkiva više niti nema. Optički disk je potpuno izbledio što govori o atrofiji i na

njemu ne nalazimo nikakve krvne žile. Oko optičkog diska vidi se tamniji prsten koji nam također ukazuje na atrofične procese.

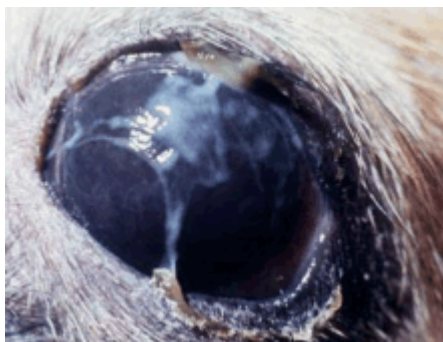

Slika 5. Snimak pozadine oka psa hrvatskog ovčara u dobi od 4,5 godine (Progresivna retinalna atrofija) (Izvor: dokumentacija vet. ambulante)

4.4. Bolesti oka pasa različitih pasmina

4.4.1. Suho oko (*Keratoconjunctivitis sicca*)

Predstavlja smanjenu produkcije suza što za posljedicu ima kroničnu upalu, stvaranje ožiljaka i pigmentacije na rožnici oka što u uznapredovaloj fazi može dovesti do smanjenja vida (slika 6). Neliječeno „suho oko“ je potencijalno opasna bolest osjeta vida. Može dovesti do bolnih oštećenja rožnice u ranoj fazi bolesti, a kasnije (kronično) do smanjenje vidnosti zbog nastalog ožiljka na samoj rožnici. Najčešći uzrok suhog oka u pasa je imunološke etiologije. Suho oko ima naglašen spolni dimorfizam pojave na način da se češće javlja u ženki nego kod mužjaka. Pasmanske predispozicije imaju američki španijel, engleski buldog, Lhasa Apso, zapadnoškotski bijeli terijer. Rjeđe uzroci KCS su nuspojave na pojedine lijekove, uklanjanje suzne žlijezde trećeg kapka, infekcije, kronične upale konjunktive, trauma suzne žlijezde i određene kožne bolesti te neurološki poremećaji. Simptomi suhog oka su: kronično crvenilo oka, kronični obilan žuto-zeleni iscjedak, osobito u jutarnjim satima, razvoj „filma“ preko rožnice, smanjenje vida kod predisponiranih pasmina. (IP²).

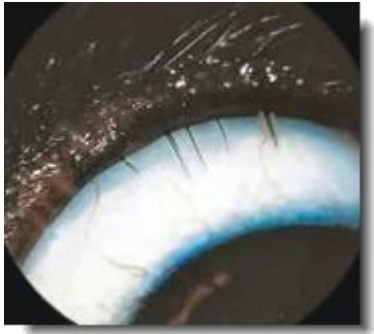


Slika broj 6: Prikaz suhog oka u psa (Izvor: dokumentacija vet. ambulante)

4.4.2. Uraštanje trepavica (*Distihija*)

Stanje pri kojem trepavice rastu iz odvoda žlijezde unutar očne vjeđe koja normalno ne producira dlačice, prikazano na slici 7. Ove suvišne dlačice uzrokuju iritaciju, a ponekad mogu uzrokovat i ozbiljnije komplikacije kao što je oštećenje rožnice. Primjećujemo i pojačano suzenje, crvenilo, češanje. Problem se kratkotrajno može riješiti uklanjanjem tih dlačica ali one će ponovno izrasti. Trajno rješenje je kirurško uklanjanje, elektrodepilacija ili

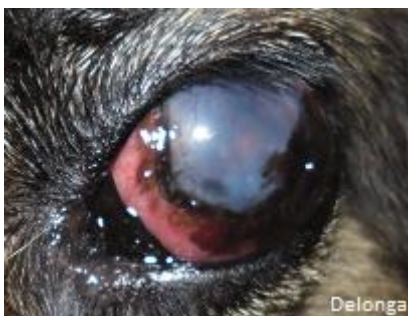kriokirurgija. Konzervativno liječenje uključuje lubrikante koji mogu olakšati simptome. (IP²).



Slika broj 7: Prikaz *distihije* kod pasa (Izvor: dokumentacija vet. ambulante)

4.4.3. *Glaukom*

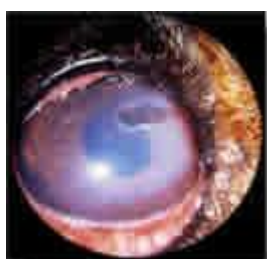Glaukom je povećanje tlaka unutar oka sa posljedičnim gubitkom vida. Kod glaukoma je prisutno pojačano suzenje, zacrvenjenost oka (uočljivo na slici 8), zamagljena površina oka, gubitak vida, povećano oko, letargija, gubitak apetita i bolnost. Ova patologija nastaje kada se tekućina koja se nakuplja u prednjoj očnoj komorici ne može uredno odvoditi. Primarni glaukom nastaje kod pacijenata kod kojih ne postoji konkurentna bolest koja bi mogla uzrokovati ovaj problem najčešće je vezano za pasminu. Pasmine predisponirane na primarni glaukom su Baset, Jack Russel, Shar Pei, Chow Chow i Koker španijeli. Sekundarni uzroci glaukoma su upala, trauma, tumori i luksirana leća. Kada se radi o akutnom glaukomu ono spada u hitno stanje i zahtijeva hitno liječenje jer povećani tlak i na samo nekoliko samo sati može uzrokovati trajno oštećenje vida. Liječenje se sastoji najčešće od medikamentozne terapije, manje kirurških zahvata, a rijetko i *enukleacije* - vađenja oka. (IP²)



Slika broj 8: Prikaz glaukoma kod pasa (Izvor: dokumentacija vet. ambulante)

4.4.4. Čir rožnice oka

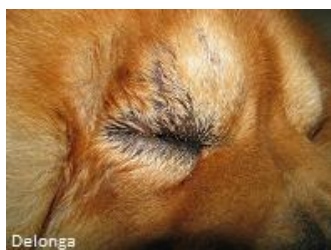Ovo je stanje gdje je sama površina oka oštećena, najslabije površinskoj ozljedi kože. Znaci koje vlasnici primijete su pojačano suzenje i treptanje, promijenjeni iscjedak, zamor (*letargija*) i ponekad sama oštećenja (*lezija*) koja je vidljiva (slika 9). Dijagnozu potvrđujemo apliciranjem posebne boje - fluorescein test u oko koje onda identificira samu ozljedu. Mnogo je uzroka oštećenju rožnice: ozljede, uvrnute dlačice kod entropiuma, nedostatak produkcije suza, infekcija oka. Liječenje ovisi o težini ozljede, većinom je dovoljna medikamentozna terapija, no ponekad na red dolaze i zahtjevniji kirurški zahvati. Kontrole se rade češće kako bi se izbjegle daljnje komplikacije. (IP²).



Slika broj 9: Prikaz čira rožnice oka kod pasa (Izvor: dokumentacija vet. ambulante)

4.4.5. Uvrtnje očnih vjeđa (*Entropium*)

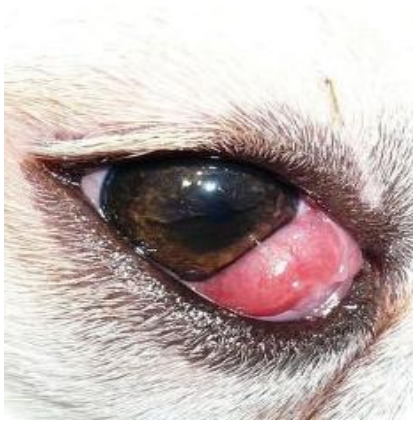Ova patologija predstavlja uvrtnje jedne ili obje očne vjeđe prema oku predočeno na slici 10. Iako se uzrok ovoj patologiji ne zna, poznamo pasmine koje su više pogođene, a to su najčešće Shar Pei, Chow Chow, Bulldog, iako mogu biti pogođene sve pasmine. Liječenje je kirurško a sastoji se od uklanjanja manje količine tkiva koja će onda omogućiti da vjeđe, jedna naspram druge, priliježu pravilno. Sam zahvat se ne obavlja prerano, s obzirom na dob, jer je ipak ovo patologija kod odrastajućih jedinki i ako se učini prerano postoji mogućnost da se zahvat mora ponoviti. Ovo pravilo ima iznimku, a to je u slučaju oštećenja rožnice (IP²).



Slika broj 10: Prikaz Uvrtnja očnih vjeđa kod pasa (Izvor: dokumentacija vet. ambulante)

4.4.6. Prolabirana suzna žlijezda treće očne vjeđe

Kada suzna žlijezda treće očne vjeđe prolabira tada se vidi kao crvenkasta masa iza same treće očne vjeđe i često se ta promjena naziva "*Cherry eye*" (slika 11). Najčešće se javlja kod mlađih pasa i to Koker španijela, Lhasa Apso, Shi-Tzu, Pudli, Bigla i Buldoga. Ponekad se javlja i kod mačaka. Iako zastrašujuće izgleda ovo nije bolno stanje, no što je više sama žlijezda izložena to će više postati iziritirana i upaljena te njena funkcionalnost može postati upitna. Ova bolest oka se liječi isključivo kirurški i to ne samo iz estetskih razloga. Ova žlijezda ima važnu ulogu jer producira 40-50% suza. Psi kojima je ova žlijezda odstranjena, umjesto kirurški reponirana, mogu razviti "suho oko". Suho oko je prvenstveno neugodno stanje koje može rezultirati oštećenjem rožnice i zahtijeva doživotnu medikamentoznu terapiju. Nažalost ni jedna odabrana kirurška tehnika ne obećava stopostotni uspjeh i ponekad je potrebno operaciju ponoviti. Na sreću većina slučajeva ipak se rješava jednim zahvatom. Postoperativna terapija zahtijeva upotrebu medikamenata kroz narednih 10 dana (IP²).



Slika broj 11: Prikaz prolabirane suzne žlijezde treće očne vjeđe. (Izvor: dokumentacija vet. ambulante)

5. RASPRAVA I ZAKLJUČAK

Očna pozadina populacije pasa pasmine Hrvatski ovčar odgovara opisima koji su istaknuti u citiranoj literaturi.

Razvoj očne pozadine kod mladih pasa pasmine Hrvatski ovčar je sličan kao i kod drugih pasmina. Prijelaz plavog-ljubičastog tapetuma luciduma u fiziološku boju tapetuma koje će pas zadržati cijeli život zbiva se u sličnom vremenskom razdoblju (3. mjesec života) kao i kod drugih pasmina pasa.

Fiziološki izgled fundusa Hrvatskog ovčara varira u granicama kao i kod drugih pasmina. Boja tapetuma luciduma je najčešće žuto- zelena, dok je netapetalni dio karakteristično crn zbog crne boje dlake kod ove pasmine.

Oblik i smještaj optičkog diska varira kod različitih jedinki Hrvatskog ovčara u granicama fizioloških varijacija.

Smještaj i broj krvnih žila na pozadini oka Hrvatskog ovčara također varira u granicama fizioloških vrijednosti.

Treba napomenuti da su psi u dobi od 62 dana i 6 mjeseci imali normalan očni fundus, dok je kod kuje u dobi od 2,5 godine bilo problema. Kuja slabije vidi u sumrak. Pregledom oka ne uočava se nikakva patologija u prednjem segmentu. Šarenica je smeđe boje sa slabijom reakcijom na svjetlo.

Pas u dobi od dvije godine, potpuno je slijep. Na očnoj pozadini ne vide se karakteristične strukture u vidu tapetalnog i netapetalnog dijela. Na području gdje je bio *tapetum lucidum* nalaze se manji ostaci tapetuma na 2 sata. Vidljive su velike krvne žile žilnice budući da na tim mjestima mrežničkog tkiva više niti nema. Optički disk je potpuno izbljedio što govori o atrofiji i na njemu ne nalazimo nikakve krvne žile. Oko optičkog diska vidi se tamniji prsten koji nam također ukazuje na atrofične procese.

Vežano uz ostale bolesti oka u pasa zaključila sam da bi vlasnici trebali kupovati pse od provjerenih uzgajivača kako ne bi došlo do genetskih bolesti oka te raditi redovite kontrolne preglede naročito kod pasa koji su skloni različitim upalama i bolestima kao što su koker španijeli, pudle, buldozi.

6. LITERATURA

1. Babić, K., Herak M., Tušek T. (2003): Anatomija i fiziologija domaćih životinja. Visoko gospodarsko učilište Križevci i Zrinski d. d. Čakovec.
2. Csik, G. (2015.): Specifičnosti očnog fundusa kod hrvatskog ovčara. Magistarski rad. Univerza v Ljubljani. Ljubljana.
3. Constantino, M.; Digby H. (2007): Potpuni vodič psi. Veble Commerce. Zagreb.
4. Cunningham, J. G. (1997): Textbook of veterinary physiology – 2nd edition. United states: W B Saunders Co.
5. Gelatt, K. N. (1999): Veterinary Ophtalmology – third edition. United states: Lippincott Williams & Wilkins.
6. Hrvatski kinološki savez (IP)¹: <http://www.hks.hr/web/index.php> (08.11.2016., 11:14).
7. Konig, H. E. i Liebich H. G. (2005): Anatomija domaćih sisavaca. New York. (Prijevod: Zobundžija, M., Babić K., Kantura V. (2009): Naklada Slap. Zagreb).
8. Romić, S. (1977): Hrvatski ovčar –porijeklo pasmine. Moj Pas. Zagreb: Hrvatski kinološki Savez. Izvanredno izdanje. Zagreb.
9. Sisson, S. (1962): Anatomija domaćih životinja. Poljoprivredni nakladni zavod. Zagreb.
10. Studdert, V.P. (1999): Saunders comprehensive veterinary dictionary -2nd edition.
11. Taylor, D. (1990): Vaš pas. Mladost. Zagreb.
12. Veterinarska praksa Delonga (IP)²: <http://www.ambulanta-delonga.com> (08.11.2016.,15:21).

7. IZVORI SLIKA:

Slika 1: Gelatt, K. N (2007): Veterinary Ophtalmology – 4th edition. Iowa: Blackwell publishing.

Slika 2: Snimak očnog fundusa psa hrvatskog ovčara starog 62 dana. (dokumentacija vet. ambulante).

Slika 3: Snimak očnog fundusa psa hrvatskog ovčara starog 6 mjeseci. (dokumentacija vet. ambulante).

Slika 4: Snimak očnog fundusa psa hrvatskog ovčara u dobi od 2,5 godine (Progresivna retinalna atrofija) (dokumentacija vet. ambulante).

Slika 5: Snimak očnog fundusa psa hrvatskog ovčara u dobi od 4,5 godine (Progresivna retinalna atrofija) (dokumentacija vet. ambulante).

Slika 6: Prikaz suhog oka kod pasa (IP²).

Slika 7: Prikaz uraštanja trepavica kod pasa (IP²).

Slika 8: Prikaz glaukoma oka kod pasa (IP²).

Slika 9: Prikaz čira rožnice oka kod pasa (IP²).

Slika 10: Prikaz uvrtnja očnih vjeđa kod pasa (IP²).

Slika 11: Prikaz prolabirane suzne žljezde treće očne vjeđe kod pasa (IP²).

MORFOLOGIJA I FIZIOLOGIJA OKA U PASA

8. SAŽETAK

Kod pasa različitih pasmina nalazimo određene specifičnosti u građi i izgledu očne pozadine odnosno fundusa. U ovom radu opisane su specifičnosti očne pozadine hrvatskog ovčara te retinalna atrofiju kao specifično nasljedno oboljenje pozadine oka koje je utvrđeno kod ove pasmine. Naime, hrvatski ovčar je vrlo stara pasmina čiji se opis prvi put objelodanjuje davne 1374. godine, a glavne osobine pasmine su se zadržale do danas. Također, u radu su usporedno opisane i bolesti koje se javljaju kod pasa drugih pasmina.

Ključne riječi: morfologija, fiziologija, oftalmologija, očna pozadina, hrvatski ovčar.